Lane Medical Library

Aus dem pathologischen Institute zu Kiel.

Zwei Fälle

von

partieller Verdoppelung der Vena cava inferior.

Inaugural-Dissertation

zur Erlangung der Doctorwürde

der medicinischen Facultät in Kiel

vorgelegt von

Nicolaus Nicolai,

approb. Arzt aus Nordhausen a./H.

Opponenten:

Herr **August Bier**, approb. Arzt.
« **Emil Haacke**, approb. Arzt.
« cand. med. **Otto Möbius.**

Kiel.

Druck von A. F. Jensen.

1886.

Aus dem pathologischen Institute zu Kiel.

Zwei Fälle

von

partieller Verdoppelung der Vena cava inferior.

Inaugural-Dissertation

zur Erlangung der Doctorwürde

der medicinischen Facultät in Kiel

vorgelegt von

Nicolaus Nicolai,

approb. Arzt aus Nordhausen a./H.

Opponenten:

Herr **August Bier**, approb. Arzt.
« **Emil Haacke**, approb. Arzt.
« cand. med. **Otto Möbius**.

Kiel.
Druck von A. F. Jensen.
1886.

Referent:

Dr. Heller.

Zum Drucke genehmigt:

Dr. Völckers.

Meinen lieben Eltern

in Dankbarkeit

gewidmet.

Digitized by the Internet Archive
in 2026

https://archive.org/details/IA40153321_0063

Eine der selteneren Anomalien des venösen Systems ist die Verdoppelung der Vena cava inferior, die sich in einer mehr oder weniger hohen, frühzeitigen Teilung dieser Vene zeigt. Die Teilungstelle liegt meist in der Höhe des Nierenhilus oder auch kurz unterhalb des Eintrittes der Vene in die für sie bestimmte Furche der Leber.

Es sollen in dieser Arbeit zwei Fälle dieser relativ seltenen Venenanomalie beschrieben werden. Herr Professor Dr. Heller war so gütig, mir dieselben zur Beschreibung zu überlassen. Dann werde ich kurz die mir aus der Litteratur zugänglichen, schon beschriebenen Fälle schildern und darauf über das entwickelungsgeschichtliche Zustandekommen ein kurzes Resumé geben.

Ehe ich indess zur Beschreibung übergehe, will ich nur noch hervorheben, dass es sich bei den beiden vorliegenden Fällen um zufällige Befunde aus einem pathologischen Institute handelt. Es sind Befunde, die gemacht wurden, als die zu anderen Zwecken gemachte Section bereits beendet war. Der Pathologe kann nicht so vorsichtig zergliedernd vorgehen wie der Anatom, und so war es auch bei unseren beiden Fällen nicht möglich, die Präparate ganz unzerstört zu erhalten. Es liessen sich daher einige kleinere Einzelheiten an denselben nicht mehr feststellen.

Fall 1. Fig. 1.

Der vorliegende Fall wurde von Herrn Professor Dr. Heller im Jahre 1875 bei der Section eines 37jährigen Buchbinders gefunden, der an Tuberculose der Lungen und des Peritoneums zu Grunde gegangen war.

Sonstige Anomalien wurden an der Leiche nicht bemerkt. Die Vena cava inferior verläuft als einheitlicher Stamm unterhalb der Leber nur noch auf eine Strecke von ca. $4^1/_2$ cm, bei einer Breite von ca. $2^1/_2$ cm. Dann teilt sie sich in zwei ungefähr gleich grosse

Aeste von ca. $1^1/_2$ cm Breite an der Mündung. Von diesen verläuft der rechte Stamm, den wir Vena cava inferior dextra nennen wollen, wie eine normale Vena cava belegen, rechts von der Aorta vertical nach unten, biegt sich in der Höhe der Bifurkation der Aorta etwas nach aussen hin und verläuft dann an der äusseren Seite der Arteria iliaca, zum Teil von dieser bedeckt, um in derselben Höhe, wo sich die Arteria iliaca communis dextra in ihre Arteriae hypogastrica und iliaca externa teilt, ihre beiden Venae, hypogastrica und iliaca externa, aus sich hervorgehen zu lassen.

Der gemeinsame Stamm der Vena cava inf. nimmt hoch oben dicht unterhalb des Eintrittes in die Leber die rechte, nur kurze Vena suprarenalis dextra auf und, noch dem Stamm angehörend, aber gegenüber dem Eintritte des linken Astes der Vena cava die ziemlich breite Vena renalis dextra.

Der rechten Vena cava fliessen zu die vier Venae lumbales dextrae und die Vena spermatica interna dextra, welche letztere an normaler Stelle aus der vorderen Wand entspringt. Der linke Ast der Vena cava nun, von uns Vena cava sinistra genannt, constituirt sich in derselben Höhe wie der rechte Ast aus der Vena hypogastrica und der iliaca externa sinistra. Die Arteria iliaca communis sinistra teilt sich höher als die rechte in ihre beiden Aeste, so dass sie nur ungefähr 16 mm lang ist. Der linke Venenstamm zieht sich daher zuerst hinter der Arteria iliaca externa dextra hin, diese schräg kreuzend, um dann an der linken Seite der Aorta bis zur Höhe des Nierenhilus vertical nach oben aufzusteigen. Von ihrer vorderen Wand entspringt in gewohnter Höhe die Vena spermatica interna sinistra. Von den Lumbalvenen sind leider nur noch zwei an dem Präparate festzustellen, eine dicht unterhalb des Nierenhilus und eine dicht oberhalb des Entstehens des Stammes aus der Vena hypogastrica und iliaca externa sinistra. Es lässt sich aber wohl mit grosser Sicherheit annehmen, dass sich auch die anderen beiden linken Lumbalvenen in die linke Vena cava eingesenkt haben.

In der Höhe des Nierenhilus steigt die Vena cava sinistra nach Aufnahme der rechten, breiten Nierenvene schräg nach rechts oben vor der Aorta hinüber (dicht unterhalb der Einmündung des Tripus Halleri in die Aorta) und vereinigt sich an der rechten Seite der Aorta mit der Vena cava dextra zu dem gemeinsamen Stamme der

Vena cava inferior. In das schräge Endstück der Vena cava sinistra mündet die Vena suprarenalis sinistra. Die Vena cava sinistra ist in ihrem unteren Teile bis zur Aufnahme der Nierenvene etwas schwächer als die Cava dextra.

Anastomosen zwischen den beiden Venenstämmen sind nicht vorhanden. In Bezug auf die Menge des Blutes, welches die beiden Venen dem Herzen zugeführt haben, stehen sich dieselben wohl ungefähr gleich.

Fall 2. Fig. 2.

Vorliegender Fall wurde im Anfang Februar 1886 in der Leiche einer 74jährigen Bauersfrau gefunden, die an einem stricturirenden Carcinom des Oesophagus zu Grunde gegangen war, und an deren Leiche sich sonstige Abnormitäten nicht fanden. Leider war, um den Magen im Zusammenhang mit dem dahinter liegenden Gewebe und mit der Aorta herauszunehmen, ein Schnitt quer über die Wirbelsäule dicht unterhalb der Leber gemacht worden, der, da die Venenanomalie erst nach Beendigung der Section entdeckt wurde, leider die Vena cava gerade an der Stelle quer durchgetrennt hatte, wo sie sich abnorm hoch teilte. Indess gelang es doch noch den Zusammenhang der Vena cava bis über die Leber hinaus genau zu verfolgen. Das Präparat ist in der Sammlung des pathologischen Instituts aufbewahrt.

Die Vena cava inferior verläuft, sich normal zur Aorta verhaltend, nur bis zur Höhe des Nierenhilus herab als ein einheitlicher Stamm in einer Breite von ca. 2 cm. Von dort an tritt eine Teilung der unteren Hohlvene in zwei Aeste ein. Von diesen steigt der rechte Ast, den wir Vena cava dextra nennen wollen, in etwas grösserer Mächtigkeit als der linke Ast (14 mm Breite rechts zu 12 mm Breite links) direct an der rechten Seite der Aorta, diese zuerst ein wenig an der äusseren Seite deckend, vertical in einer Länge von 9 cm bis zur Bifurkation der Aorta hinab. Hier teilt sich die Vena cava dextra, normal zur Aorta gelegen, in zwei ungefähr gleich weite Venae iliacae communes. Von diesen ist die rechte in dem Präparate leider dicht vor ihrer Mündung abgeschnitten. Die linke Vena iliaca communis tritt nach 6 cm langem Verlaufe an der Stelle der Teilung in ihre iliaca externa und hypogastrica mit der gleich zu

beschreibenden Vena cava sinistra in Verbindung. Die Vena sacralis media mündet von unten her an der Stelle des Zusammenflusses der Venae iliacae.

Gerade gegenüber der Gegend, wo der linke Venenstamm sich in den rechten einsenkt, münden in letzteren zwei Nierenvenen, von denen die obere etwas breiter ist als die untere, in der Weise ein, dass man die obere Nierenvene als der Gegend des Zusammenflusses der beiden grossen Venenäste, die untere dagegen als der rechten Vena cava angehörig betrachten kann.

Von der rechten oberen Vena renalis geht noch ein kleinerer, eine Strecke nach oben hin zu verfolgender Ast ab, welcher anscheinend an der rechten Seite der Wirbelsäule nach oben verlaufen ist. Es liegt nahe, diesen Ast als Vena azygos anzusehen, die sich in die rechte obere Nierenvene ergiesst.

In Betreff der Vena spermatica interna dextra und der Lumbalvenen lässt sich leider an dem Präparate nur noch feststellen, dass zwei kleinere Venen von rechts her seitlich einmünden, die man wohl als zwei Lumbalvenen ansehen kann.

Der einheitliche Stamm der Vena cava inferior nimmt nur die Vena suprarenalis sinistra auf; diese hat einen nur sehr kurzen Verlauf, da die linke Nebenniere, die in Fig. 2, um die muthmasslich als Vena azygos aufzufassende Vene zu zeigen, als quer durchschnitten gezeichnet ist, dem Stamm der Vena cava ziemlich dicht anliegt, wie dies auch bei dem später zu erwähnenden Wilde'schen Falle sich fand.

Der wie schon erwähnt in der Höhe des Nierenhilus in den rechten einmündende linke Venenast, den wir Vene cava sinistra nennen, verläuft, bei einer Breite von 12 mm an seiner Mündung, zuerst in einer Strecke von ca. $5^1/_2$ cm Länge als Quersinus dicht unterhalb der Einmündung der Art. mesenterica sup. vor der Aorta weg nach links hinüber, um sich dann unter einem fast rechten Winkel umzubiegen und vertical zu verlaufen. Nachdem dieser verticale Theil der Vena cava sinistra eine Länge von 11 cm erreicht hat, verbindet er sich mit der linken Vena iliaca communis, wie schon erwähnt, an der Stelle, wo diese sich in ihre Vena iliaca externa und hypogastrica teilt. Dicht unterhalb der Umbiegung erleidet die Vena cava sinistra eine Verengerung bis auf 7 mm, um dann eine Strecke weiter nach unten wieder die Breite von 1 cm zu erlangen

und darauf allmählich, bis sie sich in die Vena iliaca sinistra einsenkt, wieder schmäler zu werden. In ihrem unteren Teile nimmt die Vena cava sinistra die linke Vena spermatica auf. Ob Lumbalvenen in die linke Vena cava einmünden, lässt sich an dem Präparate nicht entscheiden, ist jedoch wahrscheinlich. An der Stelle, wo die Vena cava sinistra ihre knieförmige Umbiegung macht, mündet die linke Nierenvene, die an Mächtigkeit dem Quersinus der Vena cava sinistra nicht nachsteht. Die Nierenvene macht den Eindruck, als ob sie mit dem Quersinus zusammen einen grossen quer verlaufenden Venenstamm bilde, der den vertical verlaufenden Theil der linken Hohlvene als Nebenast aufnimmt. In den Quersinus ergiesst sich von oben her eine ca. 6 mm breite Vene, die sich aus der kurzen Vena suprarenalis sinistra und einer anderen gerade nach oben verlaufenden Vene zusammensetzt. Letztere darf man wohl als Vena hemiazygos ansehen, die sich in einem Stamm mit der linken Nebennierenvene in den Quersinus ergiesst; indess kann es sich auch um eine Vena phrenica handeln.

Von dem eben erwähnten gemeinsamen Stamme der vermuthlichen V. hemiazygos und der suprarenalis geht parallel mit dem Quersinus und der schon erwähnten linken Nierenvene eine ebenfalls zur Niere hinziehende Vene ab, die aber nur ein Drittel so stark ist wie die andere Nierenvene. Diese schwächere Nierenvene hat gegenüber dem Knie der linken Vena cava eine Anastomose mit der anderen Nierenvene.

Was nun den Lauf des Blutes durch die beiden Venae cavae anbetrifft, so ist die Hauptmenge wohl durch die beiden Venae iliacae und die rechte Hohlvene gegangen, während die linke Vena cava mehr als Nebenleitung gedient hat.

Von den Autoren sind Fälle wie der vorliegende in der Weise aufgefasst worden, dass die rechte Vena cava ein Continuum mit ihrer Vena iliaca dextra bildet, und dass die von uns als aus Teilung der Vena iliaca communis sinistra hervorgehend beschriebenen Vena iliaca externa sin. und hypogast. sin. durch ihren Zusammenfluss die Vena cava sinistra formiren, während die Vena iliaca sinistra als Anastomose zwischen den beiden Venenstämmen beschrieben wird. Nun lässt sich, um das vorweg zu nehmen, unser Fall am angemessensten so erklären, dass man die sogenannte Anastomose als Vena

iliaca sinistra auffasst und die linke untere Hohlvene als eine Nebenleisung, die sich aus dem unteren erweiterten Teile der Vena hemiazygos, der erweiterten, normaler Weise vorhandenen Communication mit der linken Nierenvene und dem medialen Teile dieser letzteren zusammensetzt. Da zudem in unserem Falle die Nebenleitung schwächer ist als die linke Vena iliaca communis, so habe ich den Fall wie vorstehend beschrieben.

Nachdem ich so die beiden neuen Fälle unserer Venenanomalie geschildert habe, werde ich in Folgendem aus der Litteratur die schon beschriebenen Fälle zusammenzustellen suchen.

Dabei habe ich von den Fällen, die genügend beschrieben waren, um darnach eine kleine schematische Zeichnung zeichnen zu können, solche Schemata entworfen, die den betreffenden Fall schnell übersehen lassen. Bei den Fällen von Wilde, J. F. Lobstein und den beiden Fällen von Walter sind die Schemata nach den Originalzeichnungen entworfen. Die Zeichnung zu dem Falle von Quain war mir leider nicht zugänglich.

Fall 3. Petsche.[1]) Fig. 3.

»Die Aorta descendens zerfällt bei der Leiche eines Knaben, bei dem die linke Niere fehlte, nachdem sie vorher noch die rechte Nierenarterie abgeschickt hat, in zwei gleiche Aeste, aus deren linkem die Arteria mesenterica inferior entspringt. Dicht unter Abgang dieser Arterie werden die beiden Aeste der Aorta durch eine transversale Anastomose verbunden. Die beiden Arterienäste bilden schliesslich jeder aus sich eine Arteria iliaca externa und eine hypogastrica. Der Stamm der Vena cava teilt sich ebenfalls, nachdem er die rechte Nierenvene abgegeben hat, in zwei Aeste von gleicher Grösse, welche über jenen beiden Aesten der Aorta liegen. Die beiden Aeste der Vena cava communiciren in derselben Weise wie die Aeste der Arterie unter einander und enden beiderseits in ihre Vena iliaca externa und hypogastrica.«

[1]) Petsche, Sylloge anatomicarum select. observat., Dissertat. inaugural. Halae-Magdeburg 1736; auch bei A. v. Haller, Disputationes anatom. select. Vol. VI, Gottingae 1751.

Fall 4. Wilde.[2]) Fig. 4.

In der Leiche eines Mannes fand sich eine Teilung der Vena cava inferior nicht weit vom Eintritte in die Leber in 2 Aeste, die in der Höhe des 5. Lendenwirbels durch eine von links unten nach rechts oben verlaufende Anastomose verbunden sind, welche ihrerseits die Vena sacra media aufnimmt. Die beiden Aeste enden beiderseits in eine Vena iliaca externa und interna. Die Vena suprarenalis dextra stellt, da die Nebenniere dem schon wieder vereinigten Stamm der Vena cava dicht anliegt, nur einen kurzen Canal dar. Das Verhältnis der Vena cava zur Aorta, sowie die Einmündungen der ihr zufliessenden Venen lassen sich aus der Fig. 4 ersehen.

Fall 5. Timmermann. Fig. 5.

In Timmermanns Schrift: De notandis circa nat. human. mach. lusus, Duisburgi 1750 findet sich ebenfalls ein Fall von Vena cava inferior duplex beschrieben. Leider ist mir die Schrift nicht zugänglich, und habe ich deshalb die beigefügte (Fig. 5) schematische Zeichnung nach den Angaben Walters[3]) entworfen. Nach Walter »geht an der gewöhnlichen Abgangstelle der Nierenvenen der Stamm der V. cava inf. in einen eigenthümlichen, drei Finger breiten Quersinus über. In denselben ergiessen sich die Nierenvenen der rechten und linken Seite, ferner zwei grosse von unten her kommende Hohlvenen. Was erstere betrifft, so münden auf der rechten Seite drei, auf der linken nur zwei Nierenvenen ein, von denen die untere die Vena spermatica interna entsendet. Die beiden von unten her in den erwähnten Sinus einmündenden Venenstämme nennt Timmermann rechte und linke untere Hohlvene, weil sie sich beiderseits aus den Becken- und Schenkelvenen constituiren und neben der Aorta aufsteigen. Oberhalb des ersten Sacralwirbels sind die beiden Hohlvenen durch eine von unten rechts nach oben links verlaufende Anastomose verbunden. Ueber den Verlauf der rechten unteren Hohlvene wird noch bemerkt, dass sich dieselbe an der Aussenseite des Musculus psoas oberhalb des rechten Ureters hinzog; auch lag die Eintrittsstelle

[2]) J. C. Wilde, Observationes anatomicae rariores, enthalten in Comment. Acad. sc. imp. Petropol. 1740. Tom. XII. Tafel VIII. Fig. 1. pag. 312.

[3]) J. Walter, Inaugural-Dissertation, über die partielle Verdoppelung der Vena cava inferior, Erlangen 1884.

der rechten Vena spermatica interna tiefer als normal, indem dieselbe in der Höhe der Bifurkation der Aorta in die rechte untere Hohlvene sich einsenkte.«

Fall 6. J. F. Lobstein. [4]) Fig. 6.

Das Schema No. 6 ist eine Copie der Original-Zeichnung.

Die Vena cava verläuft bis zur gewöhnlichen Eintrittstelle der Nierenvenen als einheitlicher Stamm, um sich dann in zwei Aeste zu teilen. Der einheitliche Stamm nimmt vor seiner Teilung noch die rechte Nebennieren- und Nierenvene auf. Zwischen den beiden Aesten der Vena cava findet sich eine starke Anastomose, die von der Vereinigungstelle der Vena iliaca externa und interna links, welche etwas tiefer als die rechte Vereinigung liegt, nach rechts schräg aufwärts verläuft zur linken Vena cava hin. Diese Anastomose nimmt die Vena sacra media auf.

Die Einmündungen der kleineren Venen und das Verhältnis zur Aorta ist aus Fig. 6 ersichtlich. Von der rechten Vene geht auch ein Ast ab, welcher die Vena azygos bilden hilft: die Vena azygos ist in der Original-Zeichnung nicht dargestellt.

Fall 7. Pohl, erster Fall. [5])

Pohl schreibt (frei übersetzt): »Bei der Sektion einer Frau von 60 Jahren bemerkten wir eine doppelte Vena cava, und zwar in der Weise angeordnet, dass die eine auf der rechten, die andere auf der linken Seite der Aorta sich vorfand. Die rechte Vena cava wurde nun zwar kleiner als eine wirkliche, aber doch grösser als die linke befunden. Diese zeigte einen Ursprung der linken Vena spermatica aus der linken Vena renalis und teilte sich in zwei kleinere Venae iliacae, und zwar eine interna und eine externa. Dasselbe ward auch auf der rechten Seite der Vena cava beobachtet.«

Nachdem Pohl nun einige hier schon citirte Fälle erwähnt hat, beschreibt er einen zweiten Fall unserer Anomalie.

[4]) Eduard Sandiforts Thesaurus dissertationum, Vol. I, Roterodami 1768, Inaugural-Dissertation von J. F. Lobstein: De nervo spinali ad par vagum accessorio, Argent. 1760.

[5]) Beide folgenden Fälle sind beschrieben in Pohl's Abhandlung: Observationes angiolog. de venis, Lipsiae 1773, pag. VIII.

Fall 8. Pohl, zweiter Fall.

»Ferner habe ich bei der Leiche eines vierzigjährigen Mannes eine Vena cava betroffen, die zwar kleiner war als sich gebührt, aber dennoch um ein beträchtliches grösser als ihre linke Vena cava. Diese zeigte einen Ursprung der Vena spermatica aus der linken Nierenvene und setzte sich in zwei kleinere Venae iliacae, eine interna und eine externa, fort. Eben dasselbe konnte man bei der rechten Vene beobachten.«

Es scheint mir zweifelhaft, ob die beiden Bemerkungen, dass man dasselbe bei der rechten Vena cava beobachten könne, auch auf den Ursprung der Vena spermatica aus der Vena renalis zu beziehen ist oder nur auf die Teilung in eine Iliaca externa und interna. Indess scheint das Letztere wahrscheinlicher.

Fall 9. Lobstein 1820.

Lobstein erwähnt in seinem mir unzugänglichen Compte rendu etc. Strasbourg, 1820, No. 469, wie bei A. W. Otto [6]) citirt wird, dass die »Vena cava von den Nieren abwärts gespalten« ist.

Fall 10. J. Fr. Meckel. [7]) Fig. 7.

J. Fr. Meckel bespricht bei Gelegenheit der Beschreibung einer hemicefalen Missgeburt auch folgende Abnormität der Vena cava inf. »Sie war in zwei seitliche Hälften zerfallen, die sich kaum einen Zoll unterhalb der Leber vereinigten, und deren jede durch die Nieren- und gemeinschaftlichen Hüftenblutadern ihrer Seite gebildet wurde. Diese Gefässe traten auf der linken Seite früher zusammen und bildeten dort einen schief nach rechts und oben aufsteigenden, vier Linien langen Stamm, während sie sich rechts erst an der Stelle ihrer Verbindung mit diesem gemeinschaftlichen linken Stamm vereinigten.«

[6]) Otto, Lehrbuch der pathol. Anatomie, Berlin 1830, S. 349, Note 32.

[7]) Meckel, Anat.-physiolog. Beobachtungen und Untersuchungen, Halle, 1822.

Fall 11. P. Zagorsky. [8]) Fig. 8.

Zagorsky beschreibt einen Fall unserer Anomalie mit folgenden Worten:

»In der Leiche eines erwachsenen Mannes, dessen Venensystem für die Demonstration mit Wachsmasse gefüllt worden war, habe ich einen ganz besonderen Verlauf des Stammes der Vena cava gesehen. Dieser Stamm, welcher aus dem Zusammenfluss der beiden Venae iliacae, immer unterhalb der Teilung der Aorta in die Arteriae iliacae, in der Gegend des letzten Lendenwirbels entsteht, wurde in unserem Falle gegen seine Weise viel höher gebildet, nämlich bei dem ersten Wirbel derselben Art oder genauer bezeichnet bei der knorpeligen Verbindung desselben mit dem zweiten Wirbel und in der Nähe des Anfangs der halbcylindrischen Furche der Leber, durch die jener (Stamm der Leber) zu seiner Mündung hin zu verlaufen pflegt. Aus einem so späten Zusammenfluss der Venae iliacae zu einem Stamm musste sich nothwendiger Weise die Folge ergeben, dass alle jene Venen, welche unterhalb der Leber gewöhnlich von beiden Seiten in den Stamm der Vena cava sich ergiessen, in die Iliacae mündeten, und zwar beide Nierenvenen, rechts die Nebennierenvene (die linke verband sich mit der Nierenvene ihrer Seite), beide Venae spermaticae internae und jederseits die 4 Lumbalvenen.«

Fall 12. Otto. [9]) Fig. 9.

Otto schreibt über die in der Leiche eines Erwachsenen gefundene Anomalie:

»Die Vena cava inferior spaltet sich schon beim Abgange der Nierenvenen auf dem zweiten Lendenwirbel in die beiden gleich starken Venae iliacae communes: die rechte läuft, da auf dieser Seite die Nierenvene noch aus der Hohlvene kurz vor der Spaltung entspringt, ohne Abgabe grösserer Aeste, auf der rechten Seite der Aorta gerade herab, biegt sich beim Anfang des fünften Lendenwirbels nach rechts, legt sich zwischen die Art. hypogastrica und

[8]) Truncus venae cavae singulari modo constitutus, in den Mém. de l'Academ. des sciences de St. Pétersbourg, Tom VIII, 1822.

[9]) A. W. Otto, Neue seltene Beobachtungen zur Anatomie, Physiologie und Pathologie gehörig. Zweite Sammlung, Berlin, 1824, pag. 71.

iliaca communis und spaltet sich neben dem Promontorium in die Becken- und Schenkelvene. Die linke Vena iliaca communis läuft gleich über den Stamm der Aorta hinweg nach links, gibt die beiden Nebennieren- und Nierenvene ab, kommt an der äusseren Seite der linken Arteria iliaca communis zu liegen und spaltet sich ebenfalls neben dem Promontorium in ihre beiden Aeste.«

»Interessant ist es, dass auch die Aorta an der frühen Spaltung, wenn auch in geringerem Grade, Teil nimmt, indem sie beim Zwischenknorpel des dritten und vierten Lendenwirbels in ihre beiden Aeste zerfällt; von diesen ist die rechte iliaca nur 1″ lang und spaltet sich schon am unteren Ende des vierten Lendenwirbels, die linke iliaca communis aber theilt sich erst am unteren Rande des fünften Lendenwirbels.«

Fall 13. Otto-Gurlt. [10])

»In der Leiche eines 40jährigen Mannes steigt die untere Hohlader nicht wie gewöhnlich rechts neben der Aorta auf, sondern nimmt vielmehr den Verlauf der vena hemiazygos und azyos an und endigt sich so in die obere Hohlader. Schon ihr Anfang zeigt das Abweichende, dass die Venae iliacae communes sich nicht wie gewöhnlich vor dem vierten oder fünften Lendenwirbel zum Stamm der unteren Hohlader vereinigen, sondern erst nach Empfang der Nierenvenen, und zwar vor dem zweiten Lendenwirbel. Der so gebildete Stamm der Vena cava inferior wendet sich dann auf dem ersten Lendenwirbel hinter der Aorta weg nach links, so dass er an der linken Seite der Aorta und hinter dieser durch den Hiatus aorticus in die Brusthöhle dringt.« Folgt der abnorme Verlauf in der Brusthöhle und Beschreibung verschiedener anderer Gefässanomalien daselbst.

Gurlt: »Die Aorta liegt, wo sie die Vena cava begleitet, derselben auf und drückt sie zusammen.« Gurlt giebt noch an, dass rechts zwei Nierenvenen und links eine sich wegen der hohen Theilung der Vena cava inferior in die Venae iliacae eingesenkt hätten. Ueber die sonstigen Zuflüsse, soweit sie für uns in Betracht kommen,

[10]) Otto, an derselben Stelle, pag. 68, auch Gurlt, Dissertatio inauguralis anatomico-pathologica de venarum deformitatibus adnexo vitii rarioris venae cavae exemplo, Vratislaviae, 1819.

ist nur erwähnt, dass sich sowohl rechts als links die obersten Lumbalvenen in die Vena cava ergossen haben, woraus sich wohl schliessen lässt, dass die unteren Lumbalvenen in die Venae iliacae sich ergossen haben.

Fall 14. Cruveilhier.[11]) Fig. 10.

Der Verfasser erwähnt bei Gelegenheit der Beschreibung eines Carcinoms der Vagina mit secundärer Entzündung der grossen Venen Folgendes:

»Bei diesem Individuum existirte eine ziemlich merkwürdige anatomische Varietät: eine supplementäre Vena cava wurde auf folgende Weise gebildet:

»Die linke Vena iliaca theilte sich dort, wo sie gewöhnlich mit der der anderen Seite zusammenfliesst, in zwei Aeste, einen, welcher in gewöhnlicher Weise mündete, und einen anderen, welcher sich vertical in die Höhe begab, links von der Aorta, und die linke Vena renalis und suprarenalis aufnahm, um dann an der Stelle, die gewöhnlich die linke Nierenvene einnimmt, sich in die Vena cava zu ergiessen.«

Fall 15. Wilbrand.[12])

Wilbrand giebt an, »einmal bei einem Erwachsenen die Vena cava inferior bis an ihre Durchtrittstelle durch das Zwerchfell doppelt vorgefunden zu haben.«

Ebenso macht Hyrtl[13]) die vage Angabe, dass er einmal beobachtet habe, wie zwei Venae cavae parallel neben der Aorta aufgestiegen seien, ohne aber ihre Vereinigungstelle näher zu bezeichnen

Fall 16. Quain.[14])

Leider ist mir das Werk unzugänglich, und habe ich darum versucht, die Anomalie nach den Notizen, welche Wenzel Gruber[15]) bei Beschreibung seines zweiten Falles macht, in ihren Hauptzügen zu beschreiben.

[11]) Pathologisch-anatomischer Atlas von Cruveilhier, Livraison XXVII, Explication zu Tafel IV.

[12]) Canstatt's Jahresbericht, Erlangen 1842.

[13]) Lehrbuch der Anatomie 1861, pag. 882.

[14]) Quain, the anatomy of the arteries in human body. London 1844, pag. 327. Atlas Pl. 58. Fig. 4.

[15]) Virchow's Archiv, Band 81, pag. 465 ff.

Oberhalb der Mündung der rechten Nierenvene, welche sich in den rechten Ast ergiesst, entsteht die Vena cava durch Vereinigung eines linken und rechten Ast, von denen der linke etwas schwächer ist als der rechte. Zwischen diesen beiden Aesten besteht eine Anastomose, die ebenso mächtig ist, als der linke Venenast: diese Anastomose steigt von der linken Vereinigungstelle der Vena hypogastrica und iliaca externa schräg nach rechts hinauf zum rechten Venenast; dabei nimmt sie nach ihrem rechten Ende zu die Vena sacralis media auf.

Ein Schema über diesen Fall habe ich nicht entworfen, weil mir die Originalschrift nicht zugänglich war.

Fall 17. Leudet. [16])

Leider sind mir die Bulletins de la société anatom. de Paris und die Gazette medic. de Paris unzugänglich, und kann ich deshalb bei diesem, wie bei den Fällen, welche Lagneau und Le Gendre dort beschrieben haben, mich nur an die Beschreibung Walters [17]) und an die Bemerkungen Wenzel Grubers [18]) halten.

Der Fall von Leudet ist ungenügend beschrieben:

Bei einer weiblichen Leiche vereinigten sich die beiden Stämme, in welche die Cava inferior sich theilte, erst in der Lebergegend. Die Vena spermatica mündete rechter Seits in die Vena cava, linker Seits in die Vena renalis.

Fall 18. Lagneau. [19]) Fig. 11.

Bei einer männlichen Leiche, bei der sich beiderseits die Arteria bracchialis schon in der Achselhöhle in zwei Aeste teilte, fand man eine doppelte untere Hohlvene vor. Die linke untere Hohlvene stieg an der linken Seite der Aorta als directe Fortsetzung der Vena iliaca communis auf und vereinigte sich erst in der Höhe der Nieren mit der rechten Vena cava. Die der linken Vena cava zufliessenden Venen

[16]) Bullet. de la société anatom. de Paris, 27. ann. 1852, Bullet. No. 11 und »Anomalie de la veine cave.« Gazette médic. de Paris, 1853.

[17]) Inaugural-Dissertation, Erlangen 1884, über die partielle Verdoppelung der Vena cava inferior.

[18]) Virchow's Archiv, Band 81, pag. 466 ff.

[19]) Bull. de la soc. anat. de Paris, 28. ann. 1853. Bull. 11.

sind aus dem beigegebenen Schema No. 11 ersichtlich, über die in die rechte Vena cava fliessenden Venen giebt Lagneau keine Nachricht.

Einzig in seiner Art steht der Fall dadurch da, dass die beiderseitigen Venae iliacae nicht mit ihren Venae hypogastricae zu je einer Vena iliaca communis zusammenfliessen, sondern dass sie zu diesen nur Anastomosen senden. Die beiden Venae hypogastricae aber vereinigen sich zu einem Stamme, der hinter der linken Arteria iliaca communis resp. cava inf. mündet. Es führt also die rechte Vena cava nur das Blut der Iliaca externa dextra, die linke dagegen das Blut der Vena iliaca externa sinistra und das beider Venae hypogastricae dem Herzen zu.

Fall 19. Wenzel Gruber, [20]) erster Fall. Fig. 12.

Bei der Leiche eines neugeborenen Kindes weiblichen Geschlechts fand sich eine Anzahl von Anomalien am Herzen und den grossen Gefässen, und zwar: »Herz mit Defect seines Septum ventriculorum. — Fortsetzung der Arteria pulmonalis communis, nach Abgabe beider Art. pulmonales und beider Art. subclaviae, als Aorta descendens. — Teilung der Aorta in beide Carotides allein. — Duplicität der Vena cava superior und Vena azygos. — Art. coronaria ventriculi sinistra superior et lienalis, dann Arteria hepatica und mesenterica superior von besonderen Stämmen. — Arteria umbilicalis dextra allein vorhanden und Vereinigung der Venae iliacae communes erst in der Höhe des gemeinsamen Stammes für die Art. hepatica et mesenterica superior zur Vena cava inferior.

Die beiden Venae cavae verliefen zu beiden Seiten der Aorta und vereinigten sich erst in der genannten Höhe, nachdem jede die Vena renalis und suprarenalis der entsprechenden Seite aufgenommen hatte, zur Vena cava inferior. Dabei geht die V. cava sinistra unter jenem Arterienast vor der Aorta nach rechts zur Vereinigung mit der Vena cava inf. dextra hinüber. Ueber die den Venae cavae zufliessenden Venen und über Anastomosen erwähnt Gruber nichts.

[20]) W. Gruber's Missbildungen. 1. Sammlung Mem. de l'Acad. Imp. des sciences de St. Petersbourg. Tom. II, No. 2, 1859.

Fall 20. Le Gendre.[21]) Fig. 13.

Bei einem Fötus mit erweiterten Nierenbecken und Ureteren fand man verschiedene Gefässanomalien der unteren Körperhälfte. Die beiden Nierenarterien entsprangen erst kurz oberhalb der Teilung der Aorta in ihre Art. iliacae. Die beiden Venae iliacae communes verlaufen an der äusseren Seite ihrer Arterien. Sie bleiben getrennt und steigen auf beiden Seiten der Aorta hinauf bis zur Höhe des Nierenhilus, wo beide Venen durch eine hinter der Aorta verlaufende Queranastomose communiciren. Der rechte Stamm empfängt nun rechts von der Aorta weiter verlaufend die rechte Nierenvene, während der linke Venenstamm oberhalb der Anastomose zwei Nierenvenen aufnimmt, um sich dann in der Höhe des oberen Poles der Niere schräg über die Aorta weg in den rechten Venenstamm einzusenken. »Auf diese Weise ist in der Nierengegend die Aorta allseitig von mächtigen Venenstämmen umgeben, was von einer auf einen kleinen Raum beschränkten Vereinigung der primitiven Venae iliacae und der Nierenvenen zur unteren Hohlvene herrührt.« »Diese Anordnung könnte den Anschein erwecken, als ob zwei untere Hohlvenen vorhanden wären.«

Fall 21. M. Flesch.[22]) Fig. 14.

Flesch giebt folgende Bemerkungen:

Scheinbare Verdoppelung der Vena cava.

»Die linke Vena hypogastrica steigt, statt sich mit der rechten zu vereinigen, mit der letztere fortsetzenden Vena cava inferior parallel aufwärts längs der Aorta, vereinigt sich mit der linken Nierenvene, die quer vor der Aorta in der Höhe des 2. Lendenwirbels zur eigentlichen Vena cava hinzieht. Die Vena azygos und hemiazygos verhalten sich wie bei Wilde und Cruveilhier normal.«

»Die Vena renalis sinistra selbst entsteht erst unmittelbar vor der Aufnahme jener scheinbaren Cava inferior durch Zusammenfluss zweier getrennten Venae renales.«

---

[21]) Gaz. med. de Paris, 1860, pag. 90.

[22]) M. Flesch, Varietätenbeobachtungen aus dem Präparirsaale zu Würzburg, 1874—1875, Verhandlungen der phys.-med. Gesellschaft in Würzburg, Band X, 1876.

Was nun den Ausdruck Flesch's »Vena hypogastrica« anbetrifft, so macht schon Wenzel Gruber darauf aufmerksam, dass der Ausdruck auf einem Schreibfehler beruhen und die Vena iliaca communis gemeint sein müsse.

Das beigefügte Schema ist dem entsprechend gezeichnet.

Fall 22. Wenzel Gruber,[23]) zweiter Fall. (1880.) Fig. 15.

Bei der Leiche eines Mannes vereinigen sich die in der Verlängerung der normalen Venae iliacae communes zu beiden Seiten der Aorta aufsteigenden beiden Venae cavae in der Höhe des ersten Lendenwirbels.

Die Aorta verläuft schräg abwärts durch einen vertical 12 cm und transversal 4 cm weiten, von den Venae iliacae communes und deren Anastomose gebildeten, »verschoben-parallelogrammatischen« Ring, von der linken Vene 1,0 cm, von der rechten 1,5 cm entfernt. Die Aorta teilt sich schon vor dem oberen Teile des vierten Lendenwirbels und noch oberhalb des Ramus communicans der Venen. Die Vena cava dextra und ihre Aeste verlaufen wie in der Norm, nur ist die Vena cava dextra etwas mehr als sonst nach rechts hin von ihr entfernt. Die Art der Einmündung ihrer Nebenvenen ergiebt Fig. 15.

Die Vena iliaca communis sinistra liegt zuerst hinter ihrer Arteria hypogastrica und dem unteren Stücke der Art. iliaca communis sinistra, kreuzt dann diese von hinten, steigt nun links von der Aorta bis zum 2. Lendenwirbel auf und geht dann schräg über die Aorta (dicht unterhalb der Mündung der Arteria mesenterica superior) weg, um beim 1. Lendenwirbel mit der anderen Vena cava zusammenzufliessen.

Sie giebt einen Ramus communicans zur rechtseitigen Vene ab. Dieser geht hinter den beiden Aesten der hier schon geteilten Aorta weg vor dem 4. Lendenwirbel schräg aufwärts von links nach rechts. Die Vena sacralis media mündet nahe dem rechten Ende in diesen Ramus anastomoticus. Die Nebenvenen links und die Art ihrer Mündung lassen sich aus der Figur ersehen. Vena azygos und hemiazygos verhalten sich normal.

[23]) Virchows Archiv, Band 81, pag. 465 ff.

Fall 23. Wenzel Gruber,[24]) dritter Fall. Fig. 16.

Dieser Fall ist in Manchem dem vorigen ähnlich.

Bei der Leiche eines Mannes verlaufen die Venae iliacae communes zu beiden Seiten der Aorta hinauf, um sich erst vor dem Ligamentum intervertebrale zwischen dem letzten Brust- und dem ersten Lendenwirbel zu vereinigen. Die beiden fast gleich weiten Venenstämme sind durch eine Anastomose verbunden: diese geht vom Anfang des linken Venenstammes und teilweise von dessen Vena iliaca interna ab und mündet in den rechten Venenstamm schon einen Centimeter über der Vereinigung seiner Vena iliaca externa und interna, verläuft also fast quer (in der Höhe des fünften Lendenwirbels). Der Ramus communicans, welcher nach seiner Mitte zu etwas schmäler wird, nimmt an seiner rechten Hälfte die Vena sacralis media auf. Vena azygos und hemiazygos verhielten sich normal. Der rechte Venenstamm verläuft fast vertical neben der Aorta und nimmt die aus der Fig. 16 ersichtlichen Venen (besonders tief die Vena spermatica interna) auf.

Der linke Venenstamm steigt bis oberhalb des zweiten Lendenwirbels seitlich von der Aorta abdominalis aufwärts, dann vor ihr schräg vorüber nach rechts und oben hin.

Die Aorta teilt sich in ihre beiden Aeste vor dem vierten Lendenwirbel, doch liegt die Bifurkation ca. $4^1/_2$ cm oberhalb der Anastomose zwischen den beiden Venenstämmen.

Fall 24. Walter,[25]) erster Fall. Fig. 17.

Bei einer männlichen Leiche reicht die Vena cava inferior nur bis in die Höhe des Nierenhilus herab, wo sie aus zwei Venenstämmen entsteht. Der rechte Stamm verläuft vertical rechts neben der Aorta. Der linke Stamm verläuft vertical links neben der Aorta, um sich dann nach Aufnahme der Nierenvene, der Vena spermatica und der Vena suprarenalis, die dicht bei einander münden, schräg vor der Aorta weg verlaufend rechts von derselben in den rechten

[24]) Virchows Archiv, Band 86, 1881, pag. 493 ff.

[25]) Ebenso wie der nächste Fall von Jacob Walter in seiner Inaugural-Dissertation, Erlangen, 1884, über die partielle Verdoppelung der Vena cava inferior, beschrieben.

Venenstamm zu ergiessen. Die beiden Venae cavae inferiores, wie Walter die beiden Venenstämme nennt, sind in der Höhe des fünften Lendenwirbels durch einen Ramus anastomosicus mit einander verbunden, der von unten rechts nach oben links verläuft und ebenso mächtig ist wie die Venae cavae selbst. Die Aorta verhält sich insofern abnorm, als sie sich schon vor dem unteren Teile des vierten Lendenwirbels in die beiden Arteriae iliacae communes spaltet. Zu erwähnen ist noch, dass die Vena iliaca communis dextra medial von ihrer Arterie verläuft. Die übrigen Einzelheiten sind aus dem beigefügten Schema, Fig. 17, ersichtlich.

Fall 25. Walter, zweiter Fall. Fig. 18.

Der Fall fand sich bei einem injicirten Trockenpräparat der Erlanger anatomischen Sammlung, das der Formation des Beckens nach von einem weiblichen Individuum herrührte.

In der Höhe des ersten Lumbalwirbels treten zwei grosse Venenstämme zur gemeinsamen Cava inferior zusammen. Der rechte Stamm verläuft vertical rechts von der Aorta. Der linke Stamm steigt links von der Aorta in die Höhe, um nach Empfang der rechten Nierenvene schräg nach oben und rechts vor der Aorta vorbeizugehen und sich mit dem rechten Venenstamme zu vereinigen. Jederseits entsteht der Stamm an normaler Stelle aus der Vena hypogastrica und iliaca externa. Die rechte Vena iliaca liegt normal, dagegen verläuft die linke lateral von ihrer Arterie. Beide Venen sind durch eine ziemlich mächtige Anastomose mit einander verbunden, welche von der rechten Vena iliaca an der Vereinigungstelle der Vena iliaca externa und hypogastrica, teilweise noch mit von der letzteren, abgeht, um schräg nach oben links verlaufend vor der Bandscheibe zwischen dem vierten und fünften Lumbalwirbel in die linke Vena iliaca communis sinistra zu münden. Es besteht auch eine quere Anastomose zwischen den beiden Venae hypogastricae vor dem zweiten Sacralwirbel. Zwischen den beiden Venae cavae inferiores existirt in der Höhe des vierten Lendenwirbels ebenfalls eine in gleicher Richtung wie die andere hinter der Aorta verlaufende Anastomose.

Die Aorta teilt sich schon vor dem vierten Lendenwirbel in ihre beiden Arteriae iliacae communes, die sich sonst normal verhalten.

Von den uns vorliegenden 25 Fällen sind leider einige ungenügend beschrieben, namentlich gilt dies von den Fällen von Lobstein (1820), Leudet und Wilbrand, ganz abgesehen von der ungenauen Angabe Hyrtl's über eine doppelte Vena cava inferior. Natürlich können diese Fälle bei der Betrachtung über die Entstehungsweise der Anomalie nicht als vollgültig mit herangezogen werden, wenn sie auch erwähnt werden sollen.

Die meisten Individuen, bei denen sich die Anomalie fand, waren sonst ohne Missbildungen. Nur bei dem Falle von Petsche teilte sich auch die Aorta mit, und fehlte die linke Niere. Bei dem Falle Meckel's handelte es sich um eine Complication mit Hemicefalie. In dem ersten Falle von Wenzel Gruber war die Anomalie mit mehrfachen Abweichungen in der Bildung des Herzens und der grossen Gefässe, in dem Falle von Gurlt-Otto mit anomalem Verlaufe auch des oberen Endes der Vena cava inf., in dem Falle von Lagneau mit Teilung der Arterien für die beiden oberen Extremitäten schon im Cavum axillare verknüpft.

Was das Geschlecht anbetrifft, so sind es grössten Teils Individuen männlichen Geschlechts, bei denen sich unsere Anomalie fand, und zwar bei Erwachsenen in den Fällen von Wilde, Zagorsky, Otto, Gurlt-Otto, Wilbrand, Lagneau, Wenzel Gruber (2. und 3. Fall), Pohl (2. Fall), Walter (1. Fall) und in meinem ersten Falle; Petsche's Fall wurde bei einem Knaben beobachtet: also bei männlichen Individuen im Ganzen 12 Fälle. Bei Individuen weiblichen Geschlechts fand sich eine Vena cava inf. duplex in den Fällen von Pohl (2. Fall), Cruveilhier, Wenzel Gruber (1. Fall, neugeborenes Kind), Walter (2. Fall) und meinem zweiten Falle, also bei fünf weiblichen Individuen. Bei Meckel's Fall (hemicefale Missgeburt) und bei dem Le Gendre's ist über das Geschlecht nichts angegeben. Wie das Geschlecht in dem Falle Quain's war, vermag ich nicht festzustellen, da mir sein Werk nicht zugänglich war. In den nun noch übrigen Fällen war weder des Geschlechts noch des Alters Erwähnung gethan.

Will man die uns vorliegenden Fälle in Gruppen bringen, so scheidet man sie am besten in zwei solche, nämlich erstens in eine solche, der alle Fälle zuzurechnen sind, bei der die beiden Aeste der Vena cava inf. durch eine Anastomose communiciren, zweitens in eine

solche, wo zwischen den beiden Venae cavae eine solche Verbindung nicht vorhanden ist.

Betrachten wir zuerst die Fälle, bei denen sich Anastomosen finden: es sind dies die Fälle von Petsche, Wilde, Timmermann, J. F. Lobstein, Cruveilhier, Quain, Le Gendre, Wenzel Gruber (2. und 3. Fall), die beiden Fälle Walter's und mein zweiter Fall, bei dem allerdings die Anastomose als Vena iliaca sinistra beschrieben ist: in dem zweiten Falle von Walter waren sogar zwei Anastomosen vorhanden.

Der anastomotische Ast verläuft nun in verschiedener Höhe und und Richtung. Bei dem Falle von Le Gendre verläuft er quer kurz unterhalb des Einflusses der Nierenvenen, bei dem Fall von Petsche, in dem er gleichfalls quer verläuft, ist die Anastomose auch wohl kaum viel tiefer belegen gewesen, da sie dicht unter dem Abgange der Arteria mesenterica inferior sich befindet. Bei den übrigen Fällen ist der Ramus communicans vor dem 4. oder 5. Lendenwirbel belegen, nur in dem dritten Falle Gruber's ist er vor dem Promontorium weg verlaufen.

Eine grössere Bedeutung schiebt Walter (l. c.) der Richtung der Anastomose zu, und ich kann mich im Allgemeinen seinen Ausführungen nur anschliessen.

Es giebt zwei Möglichkeiten, wie man sich diese Art unserer Anomalie erklären kann. Man kann annehmen, dass die Aorta in ähnlicher Weise wie die kleinen Arterien von einem Venenpaare begleitet wird, und dass die beiden Venen Anastomosen zu einander entsenden.

Eine andere Auffassung dieser durch einen Ramus communicans verbundenen Venae cavae ist zuerst von Stark in seiner Schrift: »De venae azygos natura, vi et munere.« vertreten und nachher von W. Krause, der in dem Henle'schen anatomischen Handbuch die Kapitel über Varietäten bearbeitet hat, weiter ausgebildet und exacter ausgedrückt worden. Krause sieht die rechte Vena cava als normal an, erklärt dagegen das Zustandekommen einer linken folgendermassen: »Der linke Stamm entspricht der in ihrem unteren Teile erweiterten Vena hemiazygos.« »Wendet sich der linke Stamm vor der Aorta nach rechts, so wird die Vereinigung durch den ebenfalls

erweiterten Anfangstheil der Vena renalis sinistra und den normalen Communicationsteil derselben mit der Vena azygos bewirkt.«

Nun wissen wir aus den Untersuchungen Köllicker's und Rathke's Folgendes über die Entwickelungsgeschichte des Venensystems: Die Venae cardinales bilden mit den Venae jugulares zusammen auf jeder Seite der Herzanlage die Ductus Cuvieri. Für uns kommen nur die Venae cardinales in Betracht. Diese verlaufen, aus dem Ductus Cuvieri hervorgehend, zu beiden Seiten der Wirbelsäule herab, nehmen das Blut der Wolf'schen Körper und die den späteren Intercostal- und Lumbalvenen entsprechenden Blutgefässe auf und bilden endlich aus sich jederseits eine Vena hypogastrica und iliaca externa. Wenn sich nun die Wolf'schen Körper weiter zu entwickeln beginnen, entsteht im Anfang des zweiten Monats der Schwangerschaft aus dem obersten Stücke der Vena umbilicalis die Vena cava inferior; sie nimmt die Venen aus den Wolf'schen Körpern, die Venae suprarenales, renales und spermaticae internae, auf und sendet bald je eine Communication zu der Vena cardinalis jeder Seite, die sich kurz vor der Stelle in die Cardinalis einsenkt, wo diese sich in ihre Hypogastrica und Iliaca externa teilt. Diese Communicationen bilden sich nun zu den bleibenden Venae iliacae aus, während sich die V. cardinales teilweise zurückbilden; und zwar obliterirt das mittlere Stück derselben bis zu der Teilungsstelle in die Venae iliacae und hypogastricae hin; diese bleiben als Endstücke der Vena cava inferior erhalten. Die verschwundenen Partien der Vena cardinalis werden nun jederseits durch die medial von dem zu Grunde gegangenen Stücke belegene Vena vertebralis posterior ersetzt (Rathke, Ueber den Bau und die Entwickelung des Venensystems der Wirbelthiere, Königsberg, 1838). Diese mündet, nachdem sie die unteren Intercostal- und die Lumbalvenen aufgenommen, ebenso, wie es der untergegangene Teil der Vena cardinalis that, in die Vena iliaca ihrer Seite. Sie geht Anastomosen mit den Nierenvenen ein. Die Venae vertebrales verbinden sich bald durch einen hinter der Aorta verlaufenden, queren Ramus communicans. Dieser Verbindungsast stellt das quere Endstück der späteren Vena hemiazygos dar, deren unteres Ende sich aus der linken Vena vertebralis posterior selbst bildet und als Vena lumbaris ascendens sinistra vertical die Lumbalvenen mit einander verbindet. Die Anastomose, welche die

Vena vertebr. post. mit der linken Vena renalis eingegangen ist, bleibt in bei weitem den meisten Fällen auch im Laufe der späteren Entwickelung bestehen.

Wenn man sich nun nach Krause's Hypothese eben diese bestehen gebliebene Anastomose zugleich mit dem unteren Teil der Vena hemiazygos resp. vertebr. post. und dem medialen Teile der linken Nierenvene erweitert denkt, so giebt das eine sehr plausibele Erklärung für das Zustandekommen einer von uns als Vena cava sinistra bezeichneten Nebenleitung. Die Anastomose zwischen den beiden unteren Hohlvenen ist dann als Vena iliaca sinistra aufzufassen. Es muss also in den Fällen, die wir nach der Stark-Krause'schen Theorie erklären wollen, die linke Nierenvene in die linke Vena cava einmünden. Dabei wird das Vorhandensein von zwei Nierenvenen von Walter (l. c.) so gedeutet, dass dann die Anastomose zwischen Vena hemiazygos und linker Nierenvene in letztere gerade an der Teilungsstelle in zwei Aeste mündete.

Der Ramus anastomoticus zwischen den beiden unteren Hohlvenen verläuft aber nun nicht in allen hierhergehörigen Fällen in der Richtung, welche einer Vena iliaca sinistra zukommen müsste, nämlich von unten links nach oben rechts. Für die Fälle, in denen die Anastomose in der eben angegebenen Weise verläuft, scheint mir die Stark-Krause'sche Hypothese eine so angemessene Erklärung zu geben, dass die Möglichkeit einer ursprünglich paarigen Anlage der Vena cava inferior mit Anastomosenbildung für diese Fälle wohl vernachlässigt werden kann. Es sind die Fälle von Wilde, J. T. Lobstein, Cruveilhier, Quain, der zweite und dritte Fall von Wenzel-Gruber und mein zweiter Fall.

Für die Fälle aber, bei denen die Anastomose von unten rechts nach oben links hinzieht, erscheint die Stark-Krause'sche Hypothese recht unwahrscheinlich. Man muss dann schon annehmen, dass die Vena cava dextra schneller gewachsen sei als die linke und eine Richtungsverschiebung der Anastomose zu Wege gebracht habe.

Dem gegenüber scheint mir für diese Fälle die Annahme einer paarigen Anlage der Cava mit Anastomosenbildung grössere Wahrscheinlichkeit für sich zu haben, eine Annahme, die auch noch durch den Umstand gestützt wird, dass sich in dem zweiten Falle

von Walter zwei Anastomosen fanden. Es gehören hierher die Fälle von Timmermann und beide von Walter.

Nun restiren noch die beiden Fälle von Petsche und Le Gendre. Von dem Petsche'schen Falle sagt Krause: »Der linke Stamm entspricht der in ihrem unteren Teil erweiterten Vena hemiazygos. Schon Walter macht darauf aufmerksam, dass ja in diesem Falle keine linke Niere und damit auch keine linke Nierenvene existirt, also sich nur erklären lässt, wenn man den oberhalb der Anastomose belegenen Teil des linken Stammes als Anastomose zwischen der Vena hemiazygos und der Vena cava auffasst. Eine solche müsste jedoch hinter der Aorta verlaufen, während nach Petsche's Beschreibung die beiden Aeste der Vena cava den Aesten der Aorta auflagen. Schon die hohe Teilung der Aorta macht in diesem Falle die Annahme einer doppelten Anlage der Vena cava und Anastomosenbildung zwischen den beiden Aesten wahrscheinlich.

Bei dem Falle Le Gendres scheint mir dieselbe Ansicht plausibel. Krause fasst den ganzen linken Stamm als der Vena hemiazygos entsprechend auf, weil er hinter der Aorta weg verlaufe. Nach Le Gendres Angabe verläuft aber nur eine Anastomose hinter der Aorta, der eigentliche linke Venenstamm aber vor der Aorta weg; ich glaube diesen Fall am ungezwungensten in derselben Weise wie den vorigen erklären zu können.

Betrachten wir nun die zweite Gruppe unserer Fälle, also diejenigen ohne Anastomosen zwischen den beiden Venenstämmen.

Es sind dies die Fälle von Lobstein, Meckel, Zagorsky, beide Fälle von Pohl, Otto, Otto-Gurlt, Wilbrand, Leudet, Wenzel Gruber (1. Fall), Flesch und mein erster Fall. Krause will auch auf diese Fälle seine Theorie anwenden; dann müsste man aber Folgendes annehmen: Wenn sich nach Krause die linke Vena cava aus dem medialen Teil der linken Nierenvene, der normalen Communication mit der Vena hemiazygos und aus dieser letzteren selbst bildet, so ist zu bedenken, dass in diesen Fällen ja eine Anastomose zwischen den beiden Hohlvenen nicht vorhanden ist, die die Vena iliaca sinistra darstellen könnte. Die Vena iliaca sinistra müsste also entweder aus irgend einem Grunde verödet oder sogar gar nicht angelegt worden sein. Dem gegenüber erscheint die Annahme, dass sich Vena cava frühzeitig in ihre Aeste teilt, eine viel einfachere

und plausiblere. Nimmt man eine paarige Anlage der Vena cava an, so lassen sich die Fälle alle einheitlich erklären: wollte man dagegen die Krause'sche Hypothese aufrecht erhalten, so müsste man, da in den einzelnen Fällen wegen der verschieden hohen Teilung der Vena cava bald der Stamm der Vena cava beide Nierenvenen, bald nur noch die rechte aufnimmt, bald sowohl die rechte als linke Nierenvene sich in den ihrer Seite angehörigen Ast der Vena cava einsenken, für die einzelnen Fälle eine verschiedene Erklärung construiren.

Meinem hochverehrten Lehrer, Herrn Professor Dr. Heller spreche ich für die gütige Ueberlassung des Materials und freundliche Unterstützung bei Anfertigung dieser Arbeit meinen herzlichsten Dank aus.

Thesen.

1. Gegen alte tertiäre Formen der Syfilis ist alleiniger Jodkaligebrauch eine ungenügende Therapie.
2. Bei spinaler Kinderlähmung führt eine consequente electrische Behandlung zu den besten Resultaten.
3. Die Actinomycose ist den Ursachen der Amyloidentartung beizuzählen.

Vita.

Ich, Nicolaus Nicolai, wurde am 25. August 1861 zu Nordhausen am Harz geboren. Elementarunterricht genoss ich in Nordhausen, Heide und Pinneberg. Ostern 1873 kam ich auf das Gymnasium zu Rendsburg, das ich bis zur Obertertia besuchte; dann kam ich ungefähr ein Jahr lang auf das Domgymnasium zu Merseburg und kehrte dann nach Rendsburg zurück, wo ich Ostern 1881 das Zeugnis der Reife erhielt. Ich bezog die Universität Kiel, um Medicin zu studiren. Anfang März 1883 bestand ich hier das Tentamen physicum. Am 16. Januar 1886 beendete ich die medicinische Staatsprüfung und absolvirte am 20. Januar 1886 das Examen rigorosum.

Erklärung zu den Tafeln.

A. = Aorta abdominalis.
A. c. = Arteria coeliaca.
A. h. = Arteria hypogastrica.
A. i. c. = Arteria iliaca communis.
A. m. i. = Arteria mesenterica inferior.
A. m. s. = Arteria mesenteria superior.
A. r. = Arteria renalis.
A. sp. = Arteria spermatica.
A. sr. s. = Arteria suprarenalis sinistra.
C. = Vena cava inferior.
C. d. = Vena cava inferior dextra.
C. s. = Vena cava inferior sinistra.
G. sp. = Glandula suprarenalis.
R. a. = Ramus anastomoticus.
V. h. = Vena hypogastrica seu iliaca interna.
V. az. = Vena azygos.
V. haz. = Vena hemiazygos.
V. i. c. = Vena iliaca communis.
V. i. e. = Vena iliaca externa.
V. l. d. = Venae lumbales dextrae.
V. l. s. = Venae lumbales sinistrae.
V. r. = Vena renalis.
V. r. d. = Vena renalis dextra.
V. r. s. = Vena renalis sinistra.
V. s. m. = Vena sacralis media.
V. sp. d. = Vena spermatica interna dextra.
V. sp. s. = Vena spermatica interna sinistra.
V. sr. d. = Vena suprenalis dextra.
V. sr. s. = Vena suprarenalis sinistra.

Fig: 1.

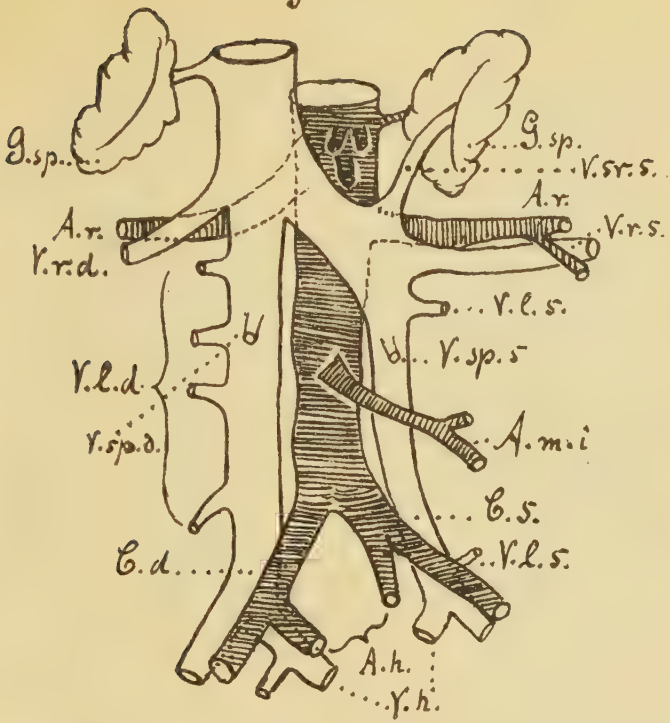
G.sp.
G.sp.
V.sr.s.
A.r.
A.r.
V.r.s.
V.r.d.
V.l.s.
V.sp.s
V.l.d.
V.sp.d.
A.m.i
C.s.
C.d.
V.l.s.
A.h.
V.h.

Fig: 2.

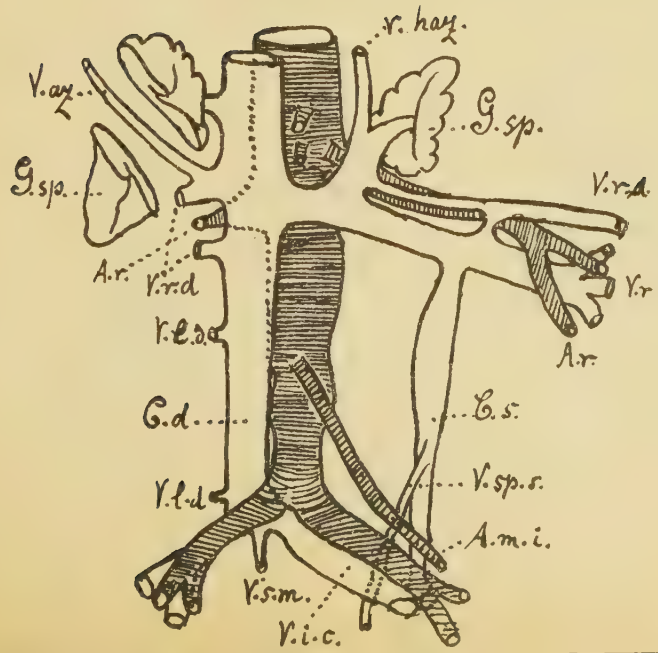
V.hax.
V.ax.
G.sp.
G.sp.
V.r.d.
A.r.
V.r.d
V.r
V.l.d.
A.r
C.d.
C.s.
V.l.d
V.sp.s.
A.m.i.
V.s.m.
V.i.c.

Fig: 3.

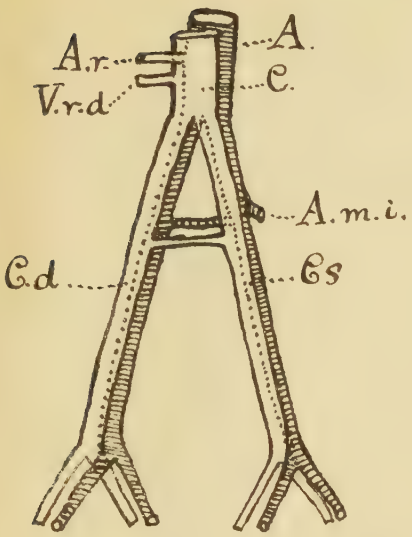

Fig: 4.

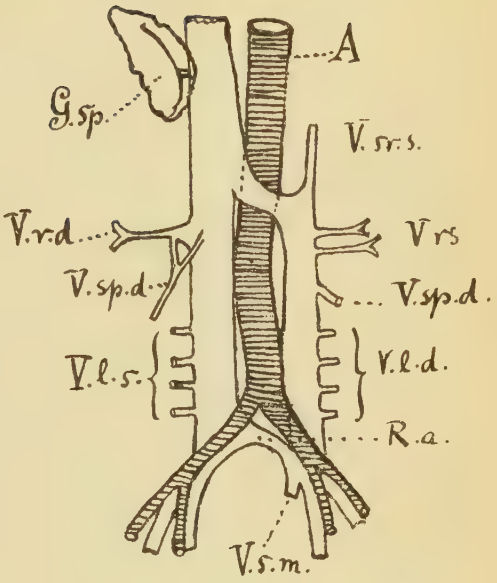

Fig: 5.

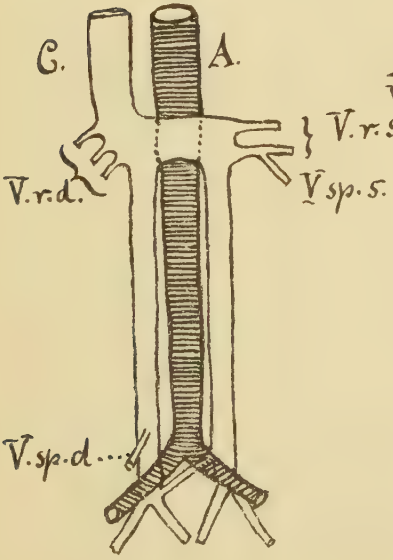

Fig: 6.

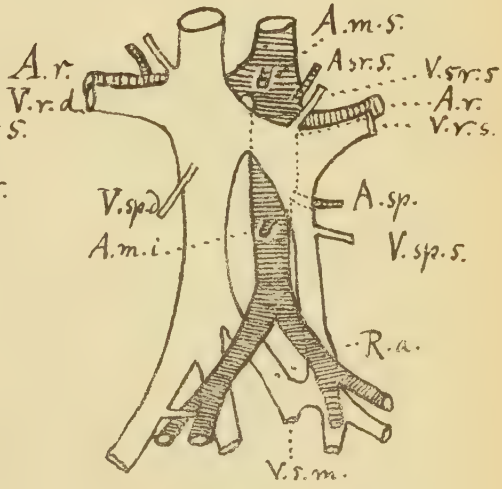

Fig: 7.

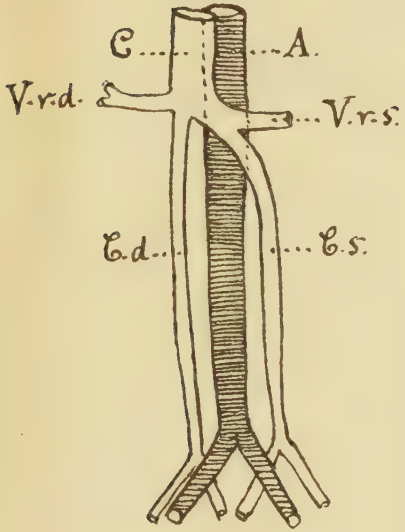

Fig: 8.

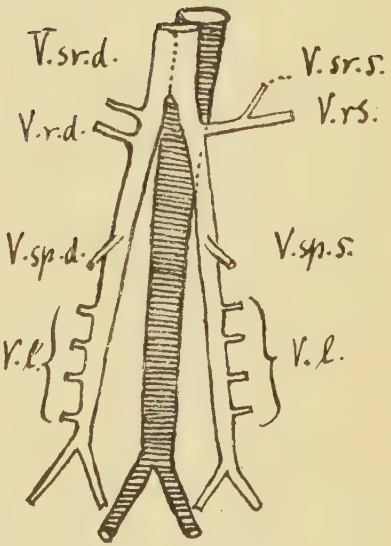

Fig: 9.

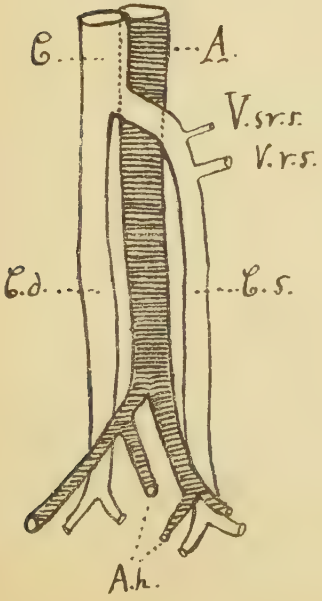

Fig: 10.

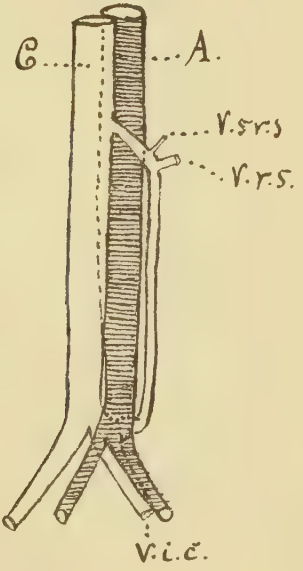

Fig: 11.

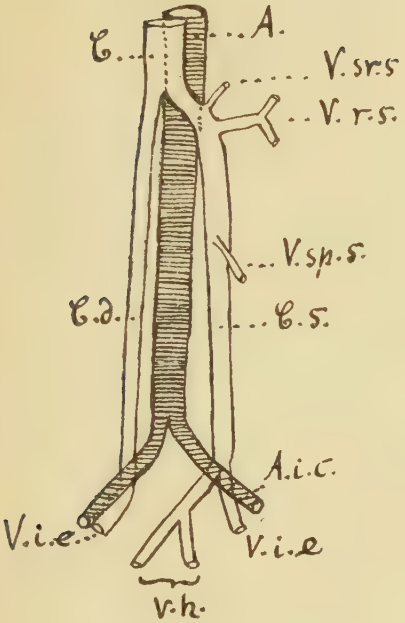

Fig: 12.

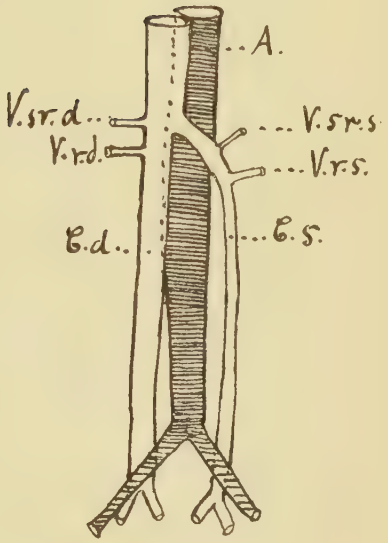

Fig: 13.

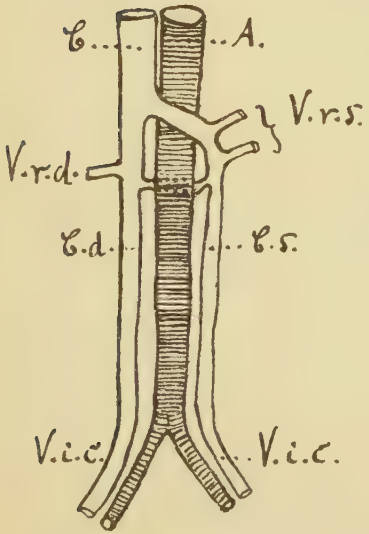

Fig: 14.

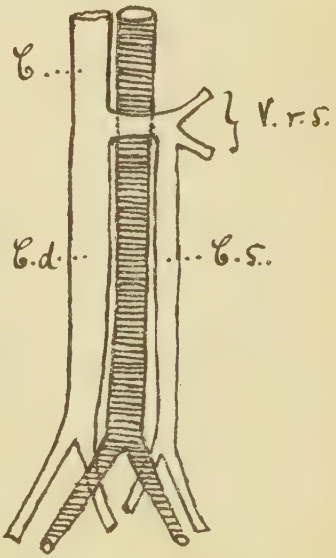

Fig: 15.

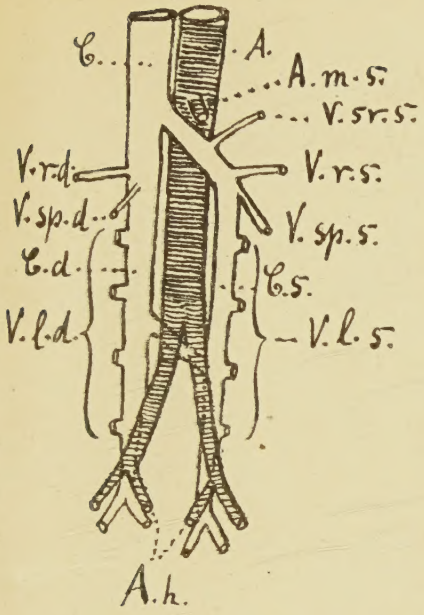

Fig: 16.

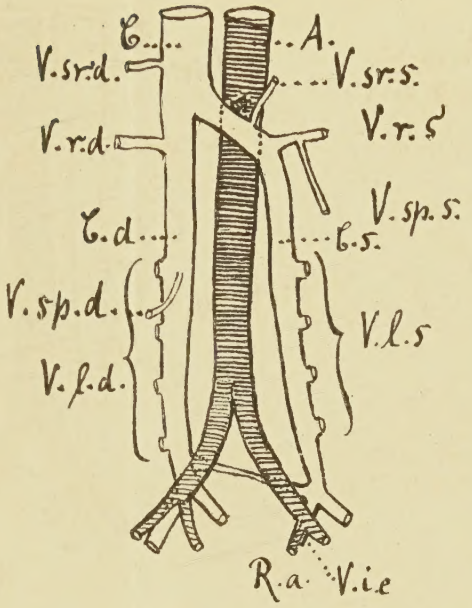

Fig: 17.

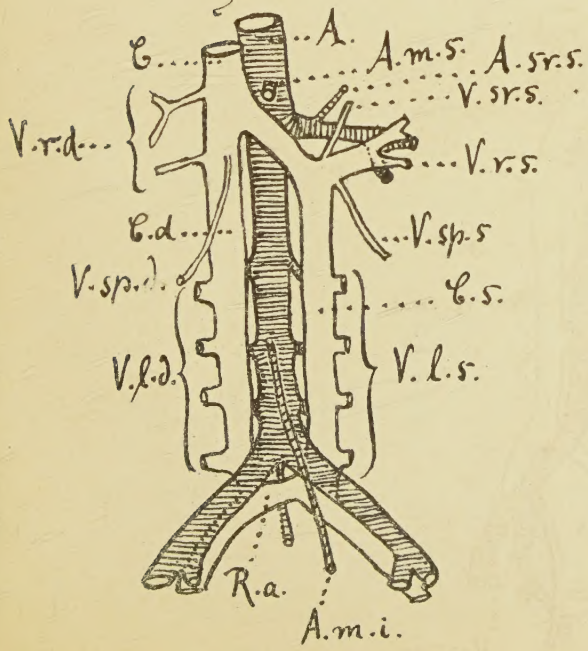
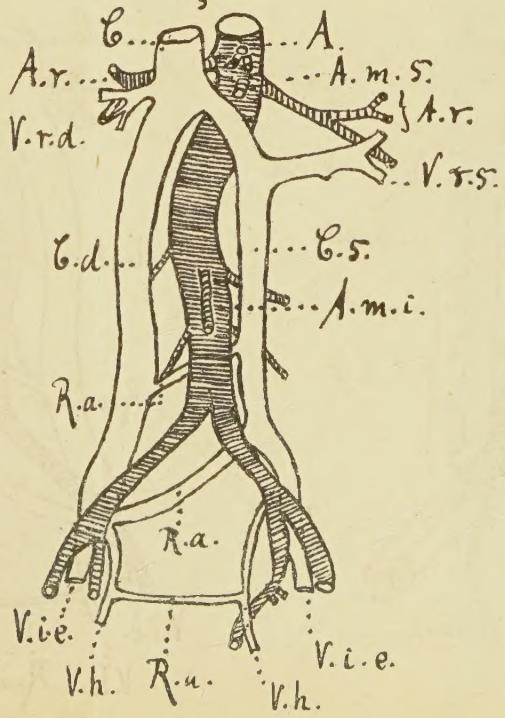
Fig: 18.